

## ◆ 医学前沿与研究 ◆

## 双孔下软质胸腔镜联合硬质活检钳的临床应用\*

黎雨, 徐明鹏, 李文涛, 张昌文, 李丽芳, 柯澜, 柳广南\*\*

(广西医科大学第二附属医院呼吸与危重症医学科, 广西南宁 530007)

**摘要:**本研究探讨双孔下软质胸腔镜联合硬质活检钳用于诊断弥漫性肺部疾病和不明原因胸膜疾病的可能性。对63例弥漫性肺部疾病和不明原因胸积液患者随机采用软质胸腔镜、硬质胸腔镜和双孔下软质胸腔镜联合硬质活检钳3种不同方法进行脏层胸膜或壁层胸膜活检,测量活检标本大小,观察术后疼痛评分和术后并发症,比较3种活检方法的诊断效率。结果表明:双孔下软质胸腔镜联合硬质活检钳活检的诊断阳性率明显高于软质胸腔镜组和硬质胸腔镜组,标本大小也大于软质胸腔镜组,但疼痛评分、术后并发症与其他2组无显著差异。双孔下软质胸腔镜联合硬质活检钳诊断弥漫性肺部疾病和不明原因胸积液具有术野大且清晰、诊断阳性率高且无严重并发症、无需特殊培训、投入不大等特点。该术式是可行的,值得在以上疾病诊断时应用。

**关键词:**双孔软质胸腔镜 硬质活检钳 胸膜疾病 弥漫性肺部疾病 诊断

中图分类号:R56 文献标识码:A 文章编号:1005-9164(2022)03-0456-06

DOI:10.13656/j.cnki.gxkx.20220720.008

内科胸腔镜是呼吸科用于诊断不明原因胸腔积液、弥漫性肺部疾病和邻近胸壁肺外周病变的主要手段。内科胸腔镜的广泛应用,使呼吸科医师对呼吸系统疾病的认识更加深刻和宽广,拓展了呼吸科医师的工作范围,而且患者受益更大,大大减少了其诊疗费用和并发症,是近十年来我国介入呼吸学科非常重要的技术。

胸腔积液是呼吸科较常见的呼吸系统疾病,恶性肿瘤如肺癌胸腔转移和结核性胸膜炎是渗出性胸腔积液的主要原因<sup>[1]</sup>。我国是结核多发国家之一,结核

性胸腔积液是最常见的肺外结核,胸腔积液涂片检测抗酸杆菌或结核杆菌培养的阳性率偏低<sup>[2,3]</sup>,因此,内科胸腔镜直视下胸膜活检对结核性胸腔积液的确诊尤为必要。该技术具有较好的操作性,且创伤小、易获得活检组织,成为原因不明的胸腔积液最重要的确诊手段之一<sup>[4,5]</sup>。但对于恶性胸腔积液,由于胸壁上肿瘤结节和胸膜较硬,传统软质胸腔镜活检时标本太小,有时甚至无法获得可供病理诊断的合格标本,影响其临床应用,对弥漫性肺部疾病,脏层胸膜较为坚韧,软质胸腔镜活检帮助有限;硬质胸腔镜能解决

收稿日期:2022-02-22

\*国家自然科学基金项目(81760001)资助。

## 【作者简介】

黎雨(1983-)男,副主任医师,主要从事介入呼吸病学研究。

## 【\*\*通信作者】

柳广南(1963-),男,主任医师,博士研究生导师,主要从事介入呼吸病学、肺癌研究,E-mail:1821858774@qq.com。

## 【引用本文】

黎雨,徐明鹏,李文涛,等.双孔下软质胸腔镜联合硬质活检钳的临床应用[J].广西科学,2022,29(3):456-461.

LI Y, XU M P, LI W T, et al. Application of Double-holes Soft Thoracoscopy Combined with Rigid Biopsy Forceps [J]. Guangxi Sciences, 2022, 29(3):456-461.

此方面的问题,但又因其视野较小( $0-30^\circ$ 视角),对局限的胸膜病变诊断受到一定的限制,且需要专门的培训,临床医师在短期内很难熟练掌握其操作,亦影响其应用。因此,本研究旨在探讨将软质胸腔镜和硬质胸腔镜的优点结合在一起,使得胸腔镜操作时既能获得清晰的大视野搜寻病变所在,又能利用硬质活检钳开口大且咬合力强的特点,获得较理想的病理诊断所需的标本。

表 1 各组患者的基本情况

Table 1 Basic situation of patients in each group

组别 Group	男/女 Male/Female	年龄(岁) Age (years)	活检部位(壁层/脏层) Biopsy sites (parietal/visceral)
Semi-rigid thoracoscope	16/5	46.2 ± 11.3	16/5
Rigid thoracoscope	13/8	47.2 ± 14.1 *	15/6
Semi-rigid thoracoscope + rigid biopsy forceps	13/8	46.7 ± 13.5 *	15/6

Note: Compared with the other two groups, \* indicates  $P < 0.05$

## 1.2 仪器设备

软质胸腔镜为 Olympus LTF-240 型可弯曲内科电子胸腔镜(奥林巴斯株式会社)和硬胸腔镜(广州敦博医路行有限公司)。

## 1.3 方法

### 1.3.1 术前

常规行血常规、凝血功能、肺功能和心电图等系列检查,排除手术禁忌症入选研究对象,充分告知患者家属病情并签字同意后进行呼吸内镜室进行操作。

### 1.3.2 麻醉

基础麻醉采用咪达唑仑和芬太尼;2%利多卡因 10 mL 对手术切开皮肤进行局部浸润性麻醉,具体参考文献[6]。

### 1.3.3 活检

#### (1)单孔软质胸腔镜组。

患侧胸腔抽液后注入同等体积医用二氧化碳气体,如无胸液,在患侧胸腔注入医用二氧化碳 500 - 700 mL,患者健侧卧位,碘伏消毒铺巾,选 5 - 7 肋间做切口,2%利多卡因逐层浸润麻醉,切开皮肤,分离皮下层,筋膜、肋间肌肉等,垂直、左右旋转将穿刺鞘管推送到胸腔,有落空感即停止旋转,拔出穿刺鞘管针芯,软质胸腔镜通过穿刺鞘管套管进入胸腔,按顺序观察脏壁胸膜、膈肌等结果是否有异常及病灶分布。确定拟活检的病变部位后,通过软质胸腔镜操作孔插入相应的活检钳对病变进行活检。

#### (2)单孔硬质胸腔镜组。

按上述方法插入硬质穿刺鞘管推送到胸腔后,拔

## 1 资料和方法

### 1.1 一般资料

选择 2018 年 1 月至 2021 年 11 月入住广西医科大学第二附属医院呼吸与危重症医学科行内科胸腔镜检查的 63 例患者。采用随机方式分别入选软质胸腔镜组、硬质胸腔镜组和软质胸腔镜联合硬质活检钳组。各组患者的基本情况见表 1。

出穿刺鞘管针芯,硬质胸腔镜通过穿刺鞘管套管进入胸腔,按顺序观察脏壁胸膜、膈肌等结果是否有异常及病灶分布。确定拟活检的病变部位后,通过硬质胸腔镜鞘管插入硬质活检钳对病变进行活检。

#### (3)双孔下软质胸腔镜联合硬质活检钳组。

① 置入软质胸腔镜。按照单孔软质胸腔镜组的方法,软质胸腔镜进入胸腔,按顺序观察脏壁胸膜、膈肌等结果是否有异常及病灶分布,确定硬质穿刺鞘管进入胸腔的最佳位置(病变对侧)。

② 硬质活检钳活检。根据软质胸腔镜观察所确定的位置,按以上方法麻醉和切开胸膜皮肤,将硬质穿刺鞘管导入胸腔,助手将软质胸腔镜调至最佳角度,引导硬质活检钳对病变胸膜活检(图 1、图 2)。

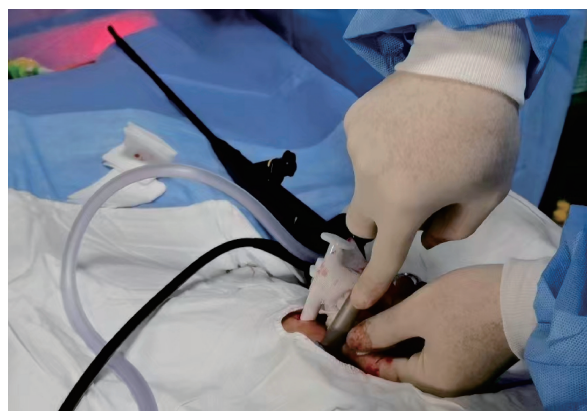

图 1 胸壁置入双穿刺鞘管

Fig. 1 Double trocars were placed in the chest wall

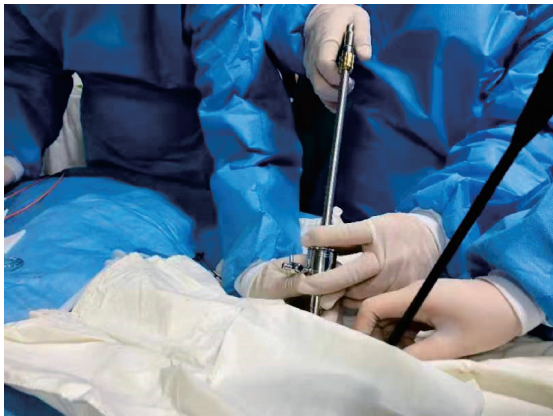

图2 双孔下软质胸腔镜联合硬质活检钳活检

Fig. 2 Double hole soft thoracoscopy combined with hard biopsy forceps were conducted for biopsy

每次活检钳取组织4-8块,以上活检所得的标本,用游标卡尺测量其最大直径3次,取其平均值作为标本大小数值(图3、图4)。

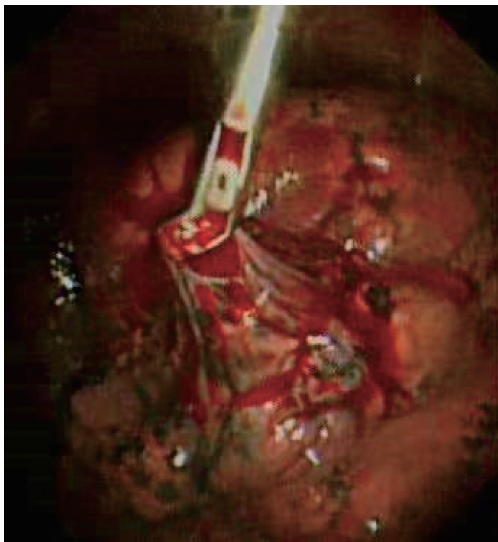


图3 对脏层胸膜活检

Fig. 3 Biopsy of the visceral pleura

活检结束后,进行切口处理。退出所有穿刺鞘管,将位置高的切口用手术缝线缝合,位置低的切口置入引流管,固定引流管后接水封瓶引流。

术后患者疼痛评分采用视角模拟评分法<sup>[7]</sup>进行。

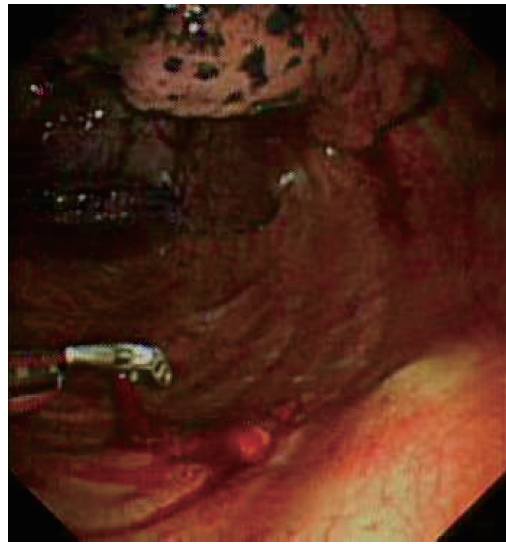

图4 对壁层胸膜活检

Fig. 4 Biopsy of the parietal pleura

#### 1.4 数据分析

应用SPSS 22.0软件进行数据分析,计数资料采用 $\chi^2$ 检验,计量资料数据用均数 $\pm$ 标准差( $\bar{x} \pm s$ )表示,多组均数比较采用完全随机设计方差分析。 $P < 0.05$ 为差异有统计学意义。

## 2 结果与分析

3种内科胸腔镜活检方法比较结果见表2。3组之间年龄无显著差异,软质胸腔镜联合硬质活检钳组的阳性率明显高于软质胸腔镜和硬质胸腔镜组。软质胸腔镜组中5例脏层胸膜活检(弥漫性肺部疾病),只有1例能够作出病理诊断,其他4例因标本太小,无法作出具体的病理诊断;硬质胸腔镜中3例无法作出诊断的原因是原因不明的胸腔积液,只有1例弥漫性肺部疾病活检脏层还无法病理诊断。软质胸腔镜联合硬质活检钳组只有1例胸腔积液无法做诊断(非肿瘤非结核胸腔积液),尚需追踪观察。硬质胸腔镜组和软质胸腔镜联合硬质活检钳组的标本均大于软质胸腔镜组( $P < 0.05$ ),软质胸腔镜组联合硬质活检钳组的疼痛评分稍高于其他2组,但无统计学差异( $P > 0.05$ ),3组除了硬质胸腔镜组出现1例肺戳伤外,均无严重的并发症。



表 2 3 种内科胸腔镜活检方法比较

Table 2 Comparison of three methods of thoracoscope biopsy in internal medicine

组别 Group	例数 <i>n</i>	活检总次数 Number of biopsies	标本大小(cm) Size of the specimens (cm)	疼痛评分 Pain scores	并发症 Complications	阳性率(%) Positive rates (%)
Semi-rigid thoracoscope	21	131	2.3 ± 0.3	2.96 ± 1.17	-	80.9(17/21)
Rigid thoracoscope	21	132	4.1 ± 1.2 *	3.13 ± 1.29	1	80.9(17/21)
Semi-rigid thoracoscope + rigid biopsy forceps	21	124	4.5 ± 1.4 *	3.21 ± 2.17	-	90.5(19/21) #

Note: Compared with semi-rigid thoracoscope, \* indicates  $P < 0.05$ ; Compared with semi-rigid thoracoscope or rigid biopsy forceps group, # indicates  $P < 0.05$ ; "-" indicates no data

### 3 讨论

通过内科胸腔镜进行胸膜活检诊断胸膜疾病是现代呼吸病学最重要的方法。临床上按照其材质和结构特点分为软质(又称可弯曲或半硬质胸腔镜)和硬质胸腔镜。软质胸腔镜由硬质操作部和可弯曲先端部组成,具有视野大、操作简单和灵活等特点,无需特殊培训,懂得纤支镜操作者经简单培训即可上手进行操作,配合专用胸膜活检钳,活检阳性率可与硬质胸腔镜的相媲美<sup>[8]</sup>。硬质胸腔镜则由视角 0-30° 光学镜套在外鞘管按一定顺序检查脏、壁胸膜是否异常,发现异常后再用硬质活检钳予以活检,受制于视角小和操作不灵便,硬质胸腔镜操作常需要特别培训,且要有较多例数实战才有较好的操作体验。

本研究中,软质胸腔镜联合硬质活检钳组和硬质胸腔镜组的标本均大于软质胸腔镜组,较大的标本对病理诊断帮助较大,软质胸腔镜联合硬质活检钳的诊断阳性率为 90.5%,但硬质胸腔镜组和软质胸腔镜活检阳性率均为 80.9%,两者活检效率一样,低于软质胸腔镜联合硬质活检钳组的方法( $P < 0.05$ ),其他文献报道亦是类似结果<sup>[9-11]</sup>,其原因与软质胸腔镜活检钳开口不大、咬合力不强有关,尤其是对于恶性肿瘤转移到胸膜,或者是弥漫性肺部疾病需要对脏层胸膜活检者,往往因为转移至胸膜的结节较硬,以及胸膜层较韧和厚实,软质胸腔镜活检钳无法咬取较大的标本,其诊断阳性率就会受到较大影响,而对炎症性的病变,由于这类疾病累及到的胸膜往往组织较松软且脆,因此阳性率较高。本研究中,软质胸腔镜 4 例无法诊断者中有 3 例是脏层胸膜活检者、1 例是壁层胸膜活检者,而硬质胸腔镜或软质胸腔镜联合硬钳活检者,对脏层、壁层胸膜活检则较少出现无法诊断的情况,但硬质胸腔镜因为其视角比较小,且操作不灵活、不易变换方向,不能多角度观察胸腔内改变,也可

能与手术者的操作技术、活检不够充分或胸膜病变没有代表性等因素有关,从而影响了硬质胸腔镜的诊断阳性率。针对此类情况,有研究者尝试在软质胸腔镜直视下冷冻活检,能取得较大标本,明显提高了软质胸腔镜活检阳性率<sup>[12]</sup>,但需要另外购置冷冻系统才能进行活检操作,这对各级医院来说无疑又是一笔不小的开支,另外还有冷冻探头损耗甚至损坏的情况,影响该技术临床的应用。对弥散性肺部疾病的诊断,除了采用内科胸腔镜对脏层胸膜活检取得标本进行诊断外,尚有经纤支镜进行肺冷冻活检,亦获得较高的诊断阳性率,但这类操作亦需要更高的技术和麻醉科等多学科配合,且有操作大出血和气胸等较严重的并发症<sup>[13,14]</sup>,因此,这类技术在一般医院难以开展,亦影响其在临床上的进一步应用。

本研究中软质胸腔镜联合硬质活检钳术后的疼痛评分较其他两组稍高,但无明显差异。值得注意的是,在开展此类操作的早期,操作者之间需要默契配合才能顺利开展工作,且耗时亦会较长,因此,对年老体弱的患者,需要很好地评估患者的耐受性,术前做好充分的准备,避免操作意外的发生。此外,本研究中,做两个切口置入戳卡,引导硬质活检钳的穿刺鞘管位置对活检的成败至关重要。在置入软质胸腔镜之后,寻找到病变最明显且集中的胸膜所在位置,将其对侧胸壁确定为第二个切口位置,再进行局部麻醉,切开皮肤,在胸腔镜直视下置入穿刺鞘管,助手调整软质胸腔镜到最佳位置,引导硬质活检钳进行脏层、壁层胸膜的活检。

### 4 结论

本研究结果证实,双孔下软质胸腔镜联合硬质活检钳对诊断胸膜疾病和弥散性肺部疾病较软质和硬质胸腔镜有更高的诊断效率,且无并发症,无需特殊培训,亦无需太多设备费用的投入,因此,已开展软质

胸腔镜诊疗技术的医院,在诊断恶性胸积液和弥漫性肺部疾病的时候可以优先考虑应用本研究所述方法进行活检,以提高软质胸腔镜的诊断效率。

#### 参考文献

- [1] 周晓宇,孙耕耘,李伟,等. 内科胸腔镜对结核性胸腔积液的诊断价值[J]. 重庆医学, 2015, 44(22): 3045-3047.
- [2] GOPI A, MADHAVAN S M, SHARMA S K, et al. Diagnosis and treatment of tuberculous pleural effusion in 2006 [J]. *Chest*, 2007, 131(3): 880-889.
- [3] LEE S J, KIM H S, LEE S H, et al. Factors influencing pleural adenosine deaminase level in patients with tuberculous pleurisy [J]. *The American Journal of the Medical Sciences*, 2014, 348(5): 362-365.
- [4] ROZMAN A, CAMLEK L, MARC-MALOVRH M, et al. Rigid versus semi-rigid thoracoscopy for the diagnosis of pleural disease: A randomized pilot study [J]. *Respirology*, 2013, 18(4): 704-710.
- [5] AGARWAL R, AGGARWAL A N, GUPTA D. Diagnostic accuracy and safety of semirigid thoracoscopy in exudative pleural effusions: A meta-analysis [J]. *Chest*, 2013, 44(6): 1857-1867.
- [6] 甘罗曼,黎雨,柳广南. 内科胸腔镜下氩气等离子热消融术治疗难治性气胸的疗效分析[J]. 广西医科大学学报, 2018, 35(11): 1551-1553.
- [7] HELLER G Z, MANUGUERRA M, CHOW R. How to analyze the Visual Analogue Scale: Myths, truths and clinical relevance [J]. *Scandinavian Journal of Pain*, 2016, 13: 67-75.
- [8] DHOORIA S, SINGH N, AGGARWAL A N, et al. A randomized trial comparing the diagnostic yield of rigid and semirigid thoracoscopy in undiagnosed Pleural effusions [J]. *Respiratory Care*, 2014, 59(5): 756-764.
- [9] LIU J Y, XIONG L, ZHANG M, et al. Medical thoracoscopy in China-The present status and the future [J]. *Journal of Thoracic Disease*, 2017, 9(2): 406-413.
- [10] YAP K H, PHILLIPS M J, LEE Y C. Medical thoracoscopy: Rigid thoracoscopy or flexi-rigid pleuroscopy? [J]. *Current Opinion in Pulmonary Medicine*, 2014, 20(4): 358-365.
- [11] 何卫国,赵子文,曾军,等. 内科胸腔镜对恶性胸积液的诊断和治疗[J]. 广东医学, 2010, 31(14): 1844-1846.
- [12] 马玉娟,何小鹏,党焱. 内科胸腔镜常规胸膜活检联合冷冻活检对胸腔积液的诊断价值[J]. 中国内镜杂志, 2017, 23(4): 81-84.
- [13] RAVAGLIA C, BONIFAZI M, WELLS A U, et al. Safety and diagnostic yield of transbronchial lung cryobiopsy in diffuse parenchymal lung diseases: A comparative study versus videoassisted thoracoscopic lung biopsy and a systematic review of the literature [J]. *Respiration*, 2016, 91(3): 215-227.
- [14] 李一诗,郭述良,易祥华,等. 经支气管冷冻肺活检对弥漫性肺疾病病因诊断有效性和安全性[J]. 中华医学杂志, 2017, 97(46): 3617-3623.

## Application of Double-holes Soft Thoracoscopy Combined with Rigid Biopsy Forceps

LI Yu, XU Mingpeng, LI Wentao, ZHANG Changwen, LI Lifang, KE Lan, LIU Guangnan

(Department of Respiratory and Critical Care Medicine of the Second Affiliated Hospital of Guangxi Medical University, Nanning, Guangxi, 530007, China)

**Abstract:** This study explored the possibility of double-holes soft thoracoscope combined with hard biopsy forceps for the diagnosis of diffuse pulmonary disease and unexplained pleural disease. 63 patients with diffuse pulmonary disease and unexplained pleural effusion were randomly selected for visceral pleura or parietal pleura biopsy using three different methods, namely, soft thoracoscope, hard thoracoscope and double-holes soft thoracoscope combined with hard biopsy forceps. The size of biopsy specimens was measured, and the postoperative pain score and postoperative complications were observed. The diagnostic efficiency of the

three biopsy methods was compared. The results showed that the diagnostic positive rate of double-holes semi-rigid thoracoscopy combined with rigid biopsy forceps was significantly higher than that of soft thoracoscopy and rigid thoracoscopy, and the specimen size was also larger than that of soft thoracoscopy group, but there was no significant difference in pain score and postoperative complications among them. The application of double-holes soft thoracoscopy combined with rigid biopsy forceps to diagnose diffuse pulmonary diseases and unexplained pleural effusion had the characteristics of large and clear surgical field, high diagnostic positive rate and no serious complications, no special training and low investment. This kind of operation is feasible and worthy of application in the above disease diagnosis.

**Key words:** double-holes soft thoracoscopy; rigid biopsy forceps; pleural disease; diffuse pulmonary disease; diagnosis

责任编辑:陆媛峰



微信公众号投稿更便捷

联系电话:0771-2503923

邮箱:gxkx@gxas.cn

投稿系统网址:<http://gxkx.ijournal.cn/gxkx/ch>